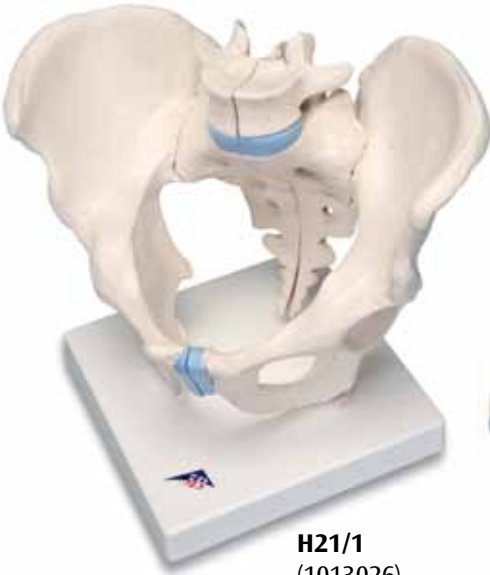
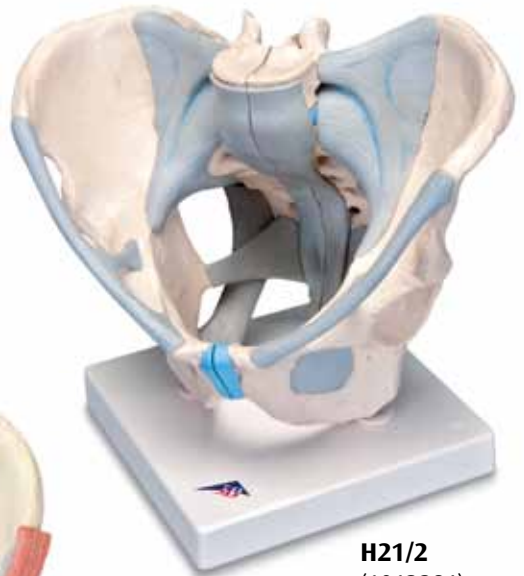


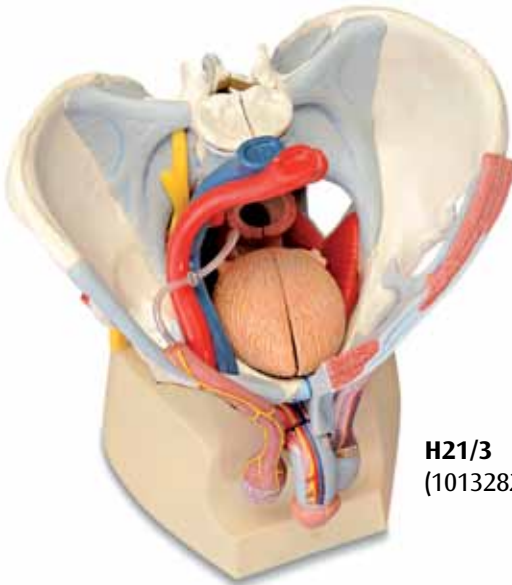
...going one step further



H21/1
(1013026)



H21/2
(1013281)



H21/3
(1013282)

H21/1
H21/2
H21/3

(1013026/1013281/1013282)

Latin

- 1 Vertebra lumbalis [L V], processus articularis superior
- 2 Vertebra lumbalis [L V], corpus vertebrae
- 3 Vertebra lumbalis [L V], processus costiformis; processus costalis
- 4 Crista iliaca
- 5 Spina iliaca anterior superior
- 6 Fossa iliaca
- 7 Articulatio sacroiliaca
- 8 Spina iliaca anterior inferior
- 9 Corpus ossis ilii
- 10 Corpus ossis pubis
- 11 Fossa acetabuli
- 12 Spina ischiadica
- 13 Ramus ossis ischii
- 14 Ramus superior ossis pubis
- 15 Ramus inferior ossis pubis
- 16 Discus interpubicus; Fibrocartilago interpubica
- 17 Pecten ossis pubis
- 18 Foramen obturatum
- 19 Foramina sacralia anteriora
- 20 Promontorium
- 21 Ala ossis sacri
- 22 Articulatio lumbosacralis, discus intervertebralis
- 23 Vertebra lumbalis [L V], processus articularis inferior
- 24 Os sacrum; processus articularis superior
- 25 Ala ossis ilii
- 26 Crista sacralis medialis
- 27 Limbus acetabuli; Margo acetabuli
- 28 Foramen ischiadicum majus
- 29 Tuber ischiadicum
- 30 Vertebra coccygeae II
- 31 Cornu sacrale
- 32 Cauda equina
- 33 Foramina sacralia posteriora
- 34 Spina iliaca posterior superior
- 35 Vertebra lumbalis [L V], processus spinosus
- 36 Tuberositas iliaca
- 37 Vertebra sacralis II
- 38 Incisura ischiadica major
- 39 Corpus ossis ischii
- 40 Incisura ischiadica minor
- 41 (Tuberculum obturatorium posterius)
- 42 Sulcus obturatorius
- 43 Linea arcuata
- 44 Lig. longitudinale anterius
- 45 Lig. iliolumbale
- 46 Lig. sacroiliacum anterius
- 47 Lig. inguinale; Arcus inguinalis
- 48 Lig. sacrotuberale
- 49 Lig. sacrospinale
- 50 Membrana obturatoria
- 51 Lig. supraspinale
- 52 Lig. sacroiliacum posterius
- 53 Lig. sacrococcygeum laterale
- 54 Lig. sacrococcygeum posterius superficiale; Lig. sacrococcygeum dorsale superficiale
- 55 Lig. sacrococcygeum posterius profundum; Lig. sacrococcygeum dorsale profundum
- 56 Foramen ischiadicum minus
- 57 Canalis obturatorius
- 58 Arcus iliopectineus
- 59 Lig. lacunare
- 60 Lacuna vasorum
- 61 Lacuna musculorum
- 62 Pars abdominalis aortae; Aorta abdominalis
- 63 Vena cava inferior
- 64 Truncus lumbosacralis
- 65 Ductus deferens
- 66 Arteria iliaca externa
- 67 Vena iliaca externa
- 68 M. cremaster
- 69 Nn. scrotales anteriores
- 70 N. dorsalis penis
- 71 Glans penis
- 72 A. dorsalis penis
- 73 V. dorsalis profunda penis
- 74 Tunica vaginalis testis
- 75 Epididymis
- 76 Plexus pampiniformis
- 77 M. pyramidalis
- 78 M. rectus abdominis
- 79 Vesica urinaria
- 80 M. transversus abdominis
- 81 M. obliquus internus abdominis
- 82 M. obliquus externus abdominis
- 83 Ureter
- 84 Rectum
- 85 Arteria iliaca communis
- 86 M. sphincter ani externus
- 87 M. levator ani
- 88 N. ischiadicus
- 89 N. pudendus
- 90 M. piriformis
- 91 Fascia spermatica interna
- 92 V. femoralis
- 93 Arteria femoralis
- 94 M. bulbospongiosus
- 95 A. obturatoria
- 96 Nn. perineales
- 97 Nn. anales inferiores; Nn. rectales inferiores
- 98 M. transversus perinei superficialis
- 99 M. transversus perinei profundus
- 100 M. ischiocavernosus
- 101 Scrotum

- 102 Tunica dartos
- 103 (Arcus tendineus muscoli levatoris ani)
- 104 Lig. fundiforme penis
- 105 M. obturatorius internus
- 106 A. testicularis
- 107 V. testicularis sinistra
- 108 Anulus inguinalis profundus
- 109 Anus
- 110 Corpus spongiosum penis
- 111 Ostium urethrae externum
- 112 Fossa navicularis urethrae
- 113 Urethra masculina
- 114 Corpus cavernosum penis
- 115 Anulus inguinalis superficialis
- 116 Fascia spermatica externa
- 117 Prostata
- 118 Plexus sacralis
- 119 Glandula vesiculosa; Glandula seminalis; Vesicula seminalis
- 120 Vena iliaca interna
- 121 Arteria iliaca interna
- 122 Ostium urethrae internum
- 123 Ampulla recti
- 124 A. pudenda interna
- 125 A. glutea inferior
- 126 A. glutea superior
- 127 A. iliolumbalis

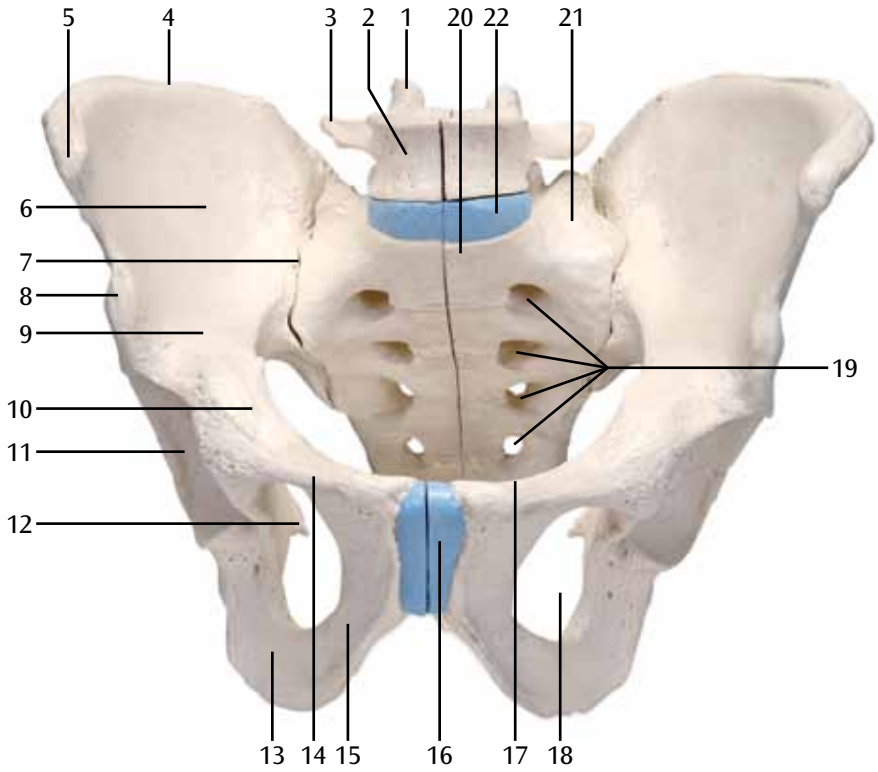


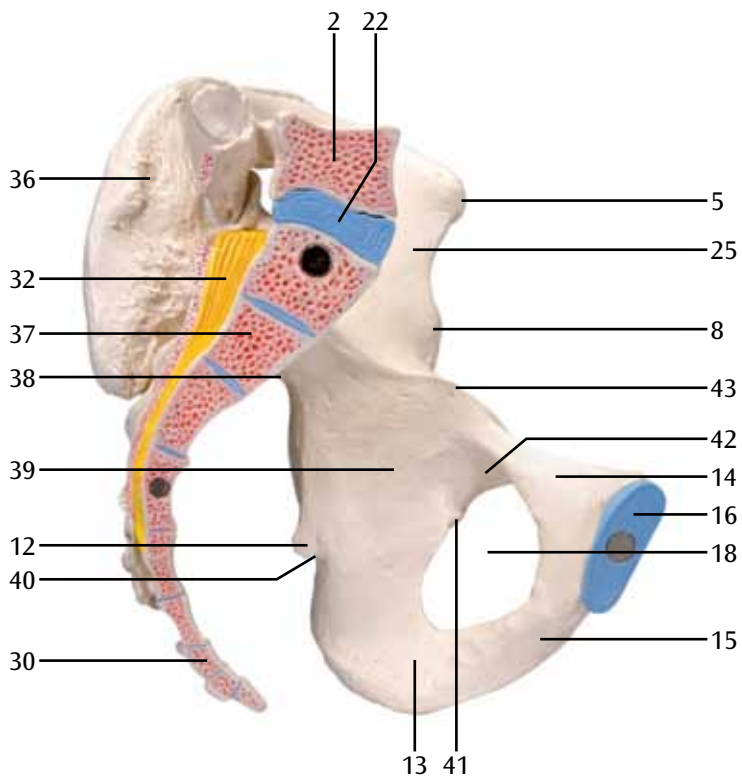
Deutsch

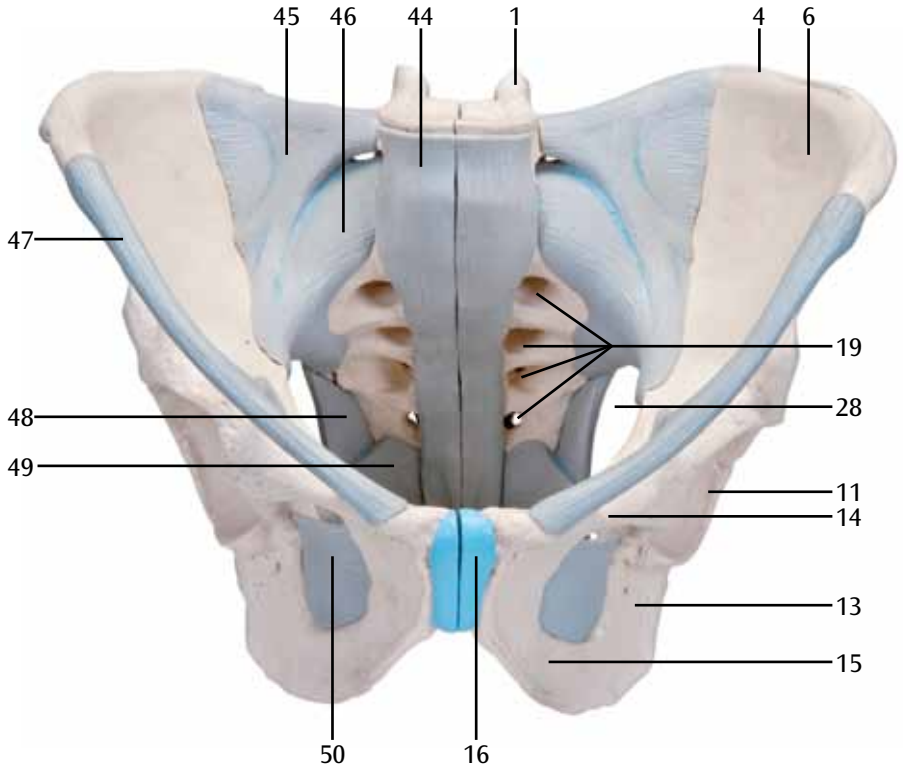
- 1 5. Lendenwirbel, oberer Gelenkfortsatz
- 2 5. Lendenwirbel, Wirbelkörper
- 3 5. Lendenwirbel, Rippenfortsatz
- 4 Darmbeinkamm; Beckenkamm
- 5 Oberer vorderer Darmbeinstachel
- 6 Darmbeingrube
- 7 Kreuzbein-Darmbein-Gelenk
- 8 Unterer vorderer Darmbeinstachel
- 9 Darmbeinkörper
- 10 Schambeinkörper
- 11 Hüftpfannengrube
- 12 Sitzbeindorn
- 13 Sitzbeinast
- 14 Oberer Schambeinast
- 15 Unterer Schambeinast
- 16 Zwischenschambein-Bandscheibe;
Zwischenschambein-Faserknorpel
- 17 Schambeinkamm
- 18 Hüftbeinloch
- 19 Vordere Kreuzbeinlöcher
- 20 Promontorium (Vorsprung der
Kreuzbeinbasis)
- 21 Kreuzbeinflügel
- 22 Lenden-Kreuzbein-Gelenk, Bandscheibe
- 23 5. Lendenwirbel, unterer Gelenkfortsatz
- 24 Kreuzbein, oberer Gelenkfortsatz
- 25 Darmbeinflügel
- 26 Innere Kreuzbeinleiste
- 27 Hüftpfannenrand
- 28 Großes Sitzbeinloch
- 29 Sitzbeinhöcker
- 30 2. Steißwirbel
- 31 Kreuzbeinhorn
- 32 Pferdeschweif; Pferdeschwanz
- 33 Hintere Kreuzbeinlöcher
- 34 Oberer hinterer Darmbeinstachel
- 35 5. Lendenwirbel, Dornfortsatz
- 36 Darmbeinrauhigkeit
- 37 2. Kreuzwirbel
- 38 Großer Sitzbeineinschnitt
- 39 Sitzbeinkörper
- 40 Kleiner Sitzbeineinschnitt
- 41 (Hinteres Hüftlochhöckerchen)
- 42 Hüftlochfurche
- 43 Bogenlinie
- 44 Vorderes Längsband
- 45 Darmbein-Lenden-Band
- 46 Vorderes Kreuzbein-Darmbein-Band
- 47 Leistenband
- 48 Kreuzbein-Sitzbeinhöcker-Band
- 49 Kreuzbein-Sitzbeindorn-Band
- 50 Hüftbeinlochmembran
- 51 Rückenband
- 52 Hinteres Kreuzbein-Darmbein-Band
- 53 Äußeres Kreuzbein-Steißbein-Band
- 54 Oberflächliches hinteres Kreuzbein-Steißbein-
Band
- 55 Tiefes hinteres Kreuzbein-Steißbein-Band
- 56 Kleines Sitzbeinloch
- 57 Hüftlochkanal
- 58 Darmbein-Schambeinkamm-Bogen
- 59 Pfortenband
- 60 Gefäßpforte
- 61 Muskelpforte
- 62 Bauchaorta; Bauchabschnitt der
Hauptschlagader
- 63 Untere Hohlvene
- 64 Lenden-Kreuzbein-Nervenstamm
- 65 Samenleiter
- 66 Äußere Beckenschlagader
- 67 Äußere Beckenvene
- 68 Hodenheber
- 69 Vordere Hodensacknerven
- 70 Penisrückennerv
- 71 Eichel
- 72 Penisrückenschlagader
- 73 Tiefe Penisrückenevene
- 74 Scheidenhaut des Hodens
- 75 Nebenhoden
- 76 Rankengeflecht
- 77 Pyramidenmuskel
- 78 Gerader Bauchmuskel
- 79 Harnblase
- 80 Querverlaufender Bauchmuskel
- 81 Innerer schräger Bauchmuskel
- 82 Äußerer schräger Bauchmuskel
- 83 Harnleiter
- 84 Mastdarm; Enddarm
- 85 Gemeinsame Beckenschlagader
- 86 Äußerer Afterschließmuskel
- 87 Afterheber
- 88 Ischiasnerv
- 89 Schammernv
- 90 Birnenförmiger Muskel
- 91 Innere Samenstranghülle
- 92 Oberschenkelvene
- 93 Oberschenkel Schlagader
- 94 Zwiebel-Schwellkörper-Muskel
- 95 Hüftlochschlagader
- 96 Dammnerven
- 97 Untere Afternerven; Untere Mastdarmnerven
- 98 Oberflächlicher querverlaufender
Dammmuskel
- 99 Tiefer querverlaufender Dammmuskel
- 100 Sitzbein-Schwellkörper-Muskel
- 101 Hodensack

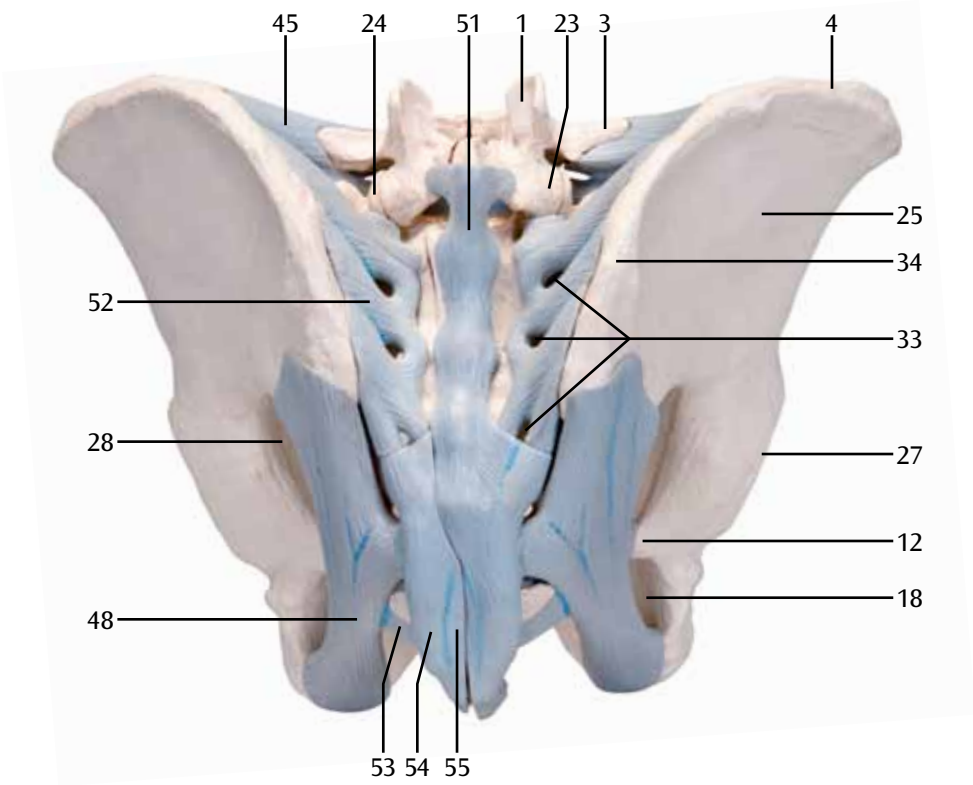
- 102 Fleischhaut des Hodensacks
- 103 Sehnenbogen des Afterhebers
- 104 Band zwischen der Peniswurzel und der weißen Linie
- 105 Innerer Hüftlochmuskel
- 106 Hodenschlagader
- 107 Linke Hodenvene
- 108 Innerer Leistenring
- 109 After
- 110 Harnröhrenschwellkörper
- 111 Äußere Harnröhrenöffnung
- 112 Kahnförmige Erweiterung der Harnröhre
- 113 Männliche Harnröhre
- 114 Penisschwellkörper
- 115 Äußerer Leistenring
- 116 Äußere Samenstranghülle
- 117 Vorsteherdrüse; Prostata
- 118 Kreuzgeflecht
- 119 Bläschendrüse
- 120 Innere Beckenvene
- 121 Innere Beckenschlagader
- 122 Innere Harnröhrenöffnung
- 123 Mastdarmampulle
- 124 Innere Schamslagader
- 125 Untere Gesäßschlagader
- 126 Obere Gesäßschlagader
- 127 Darmbein-Lenden-Schlagader

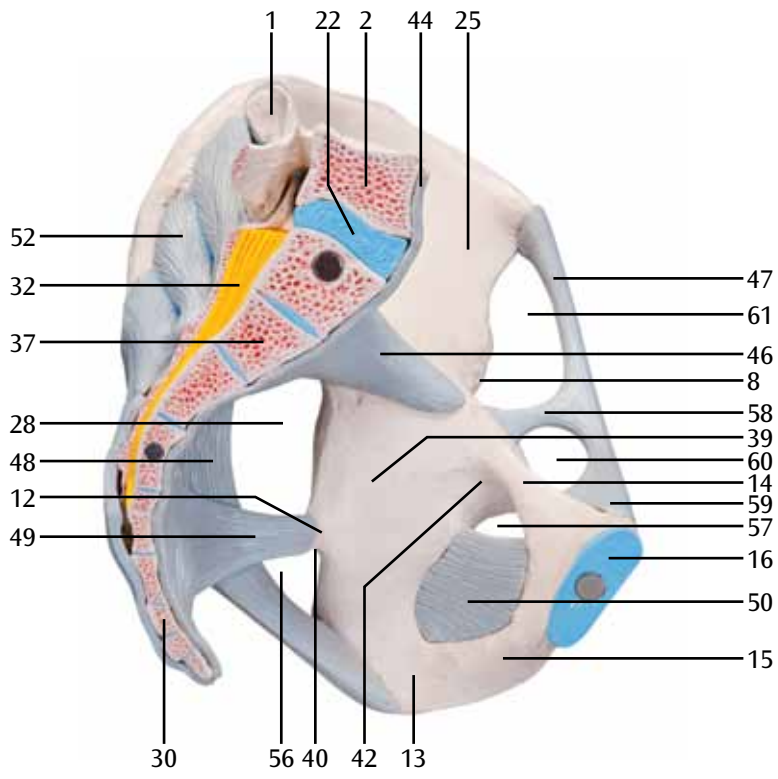


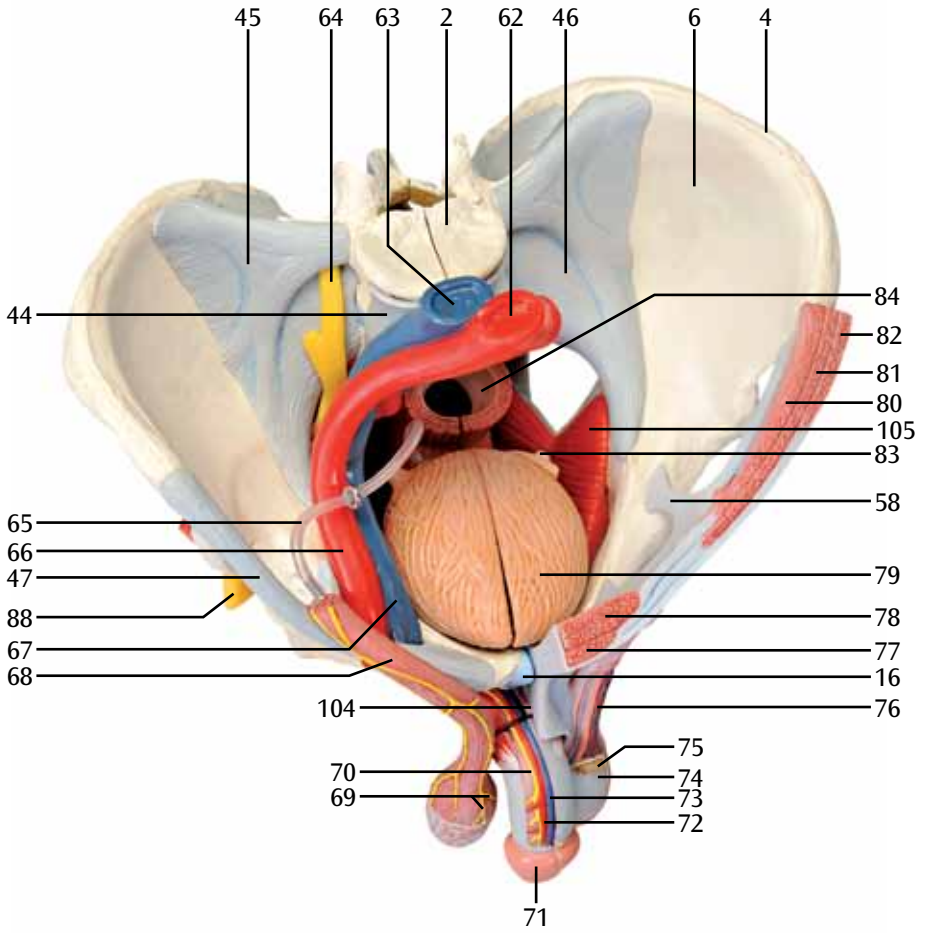


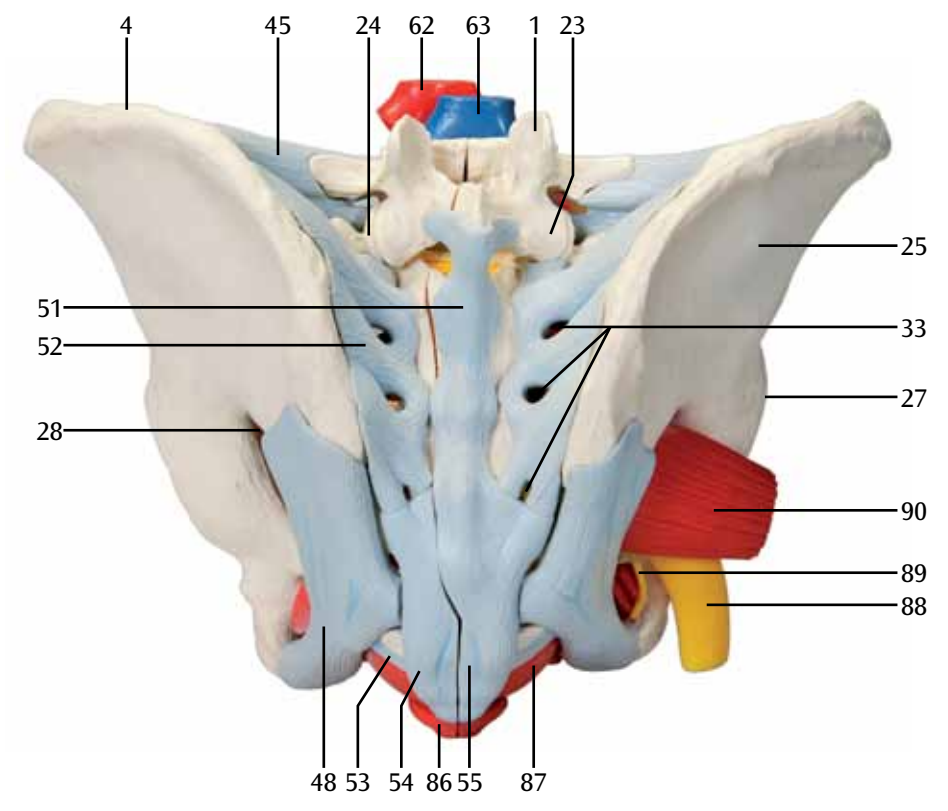


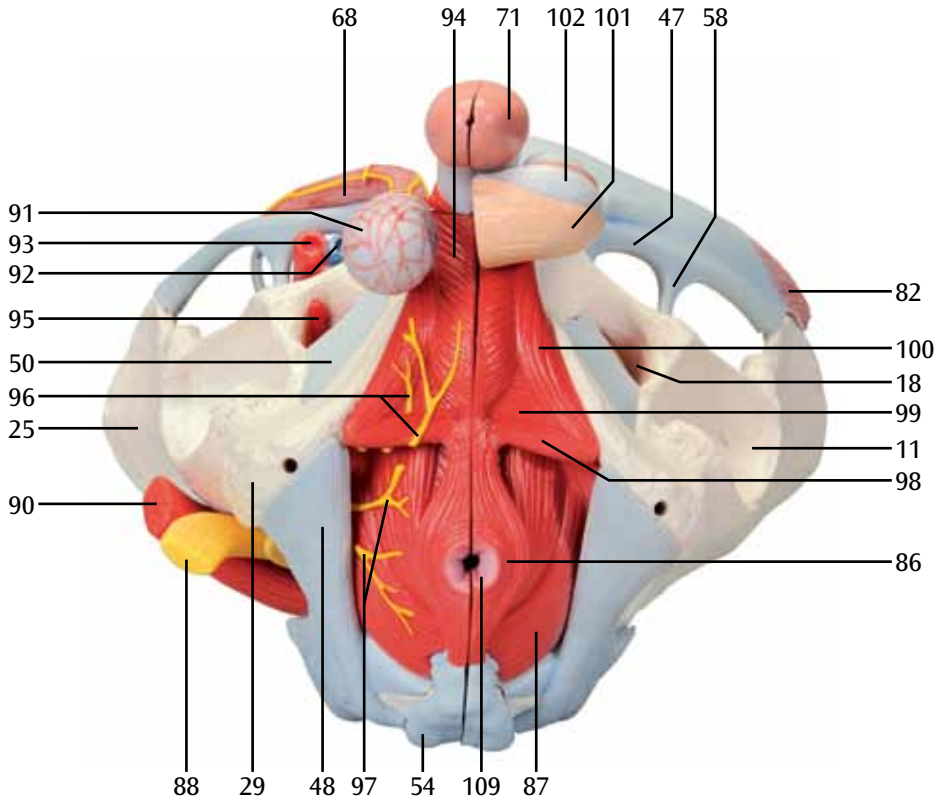


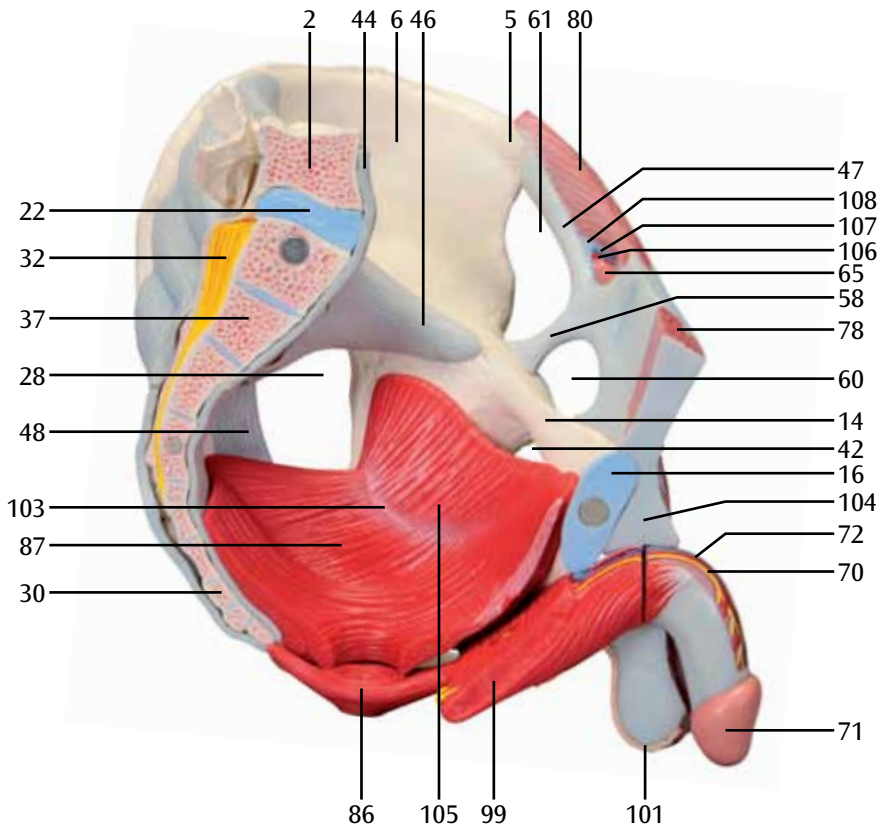


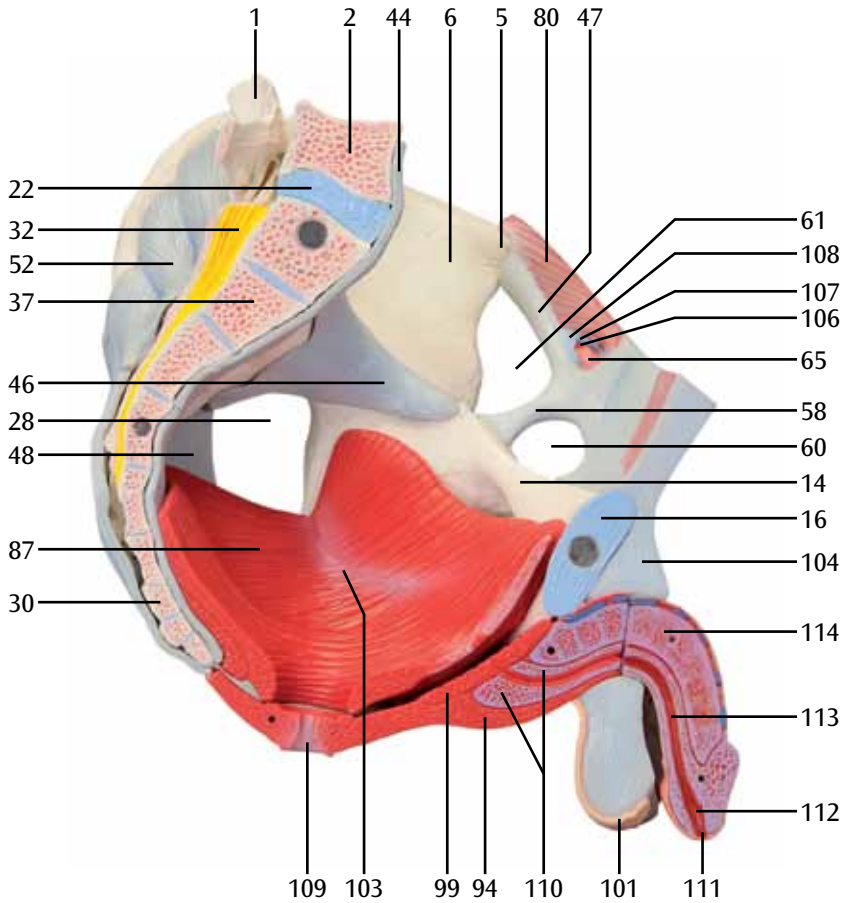


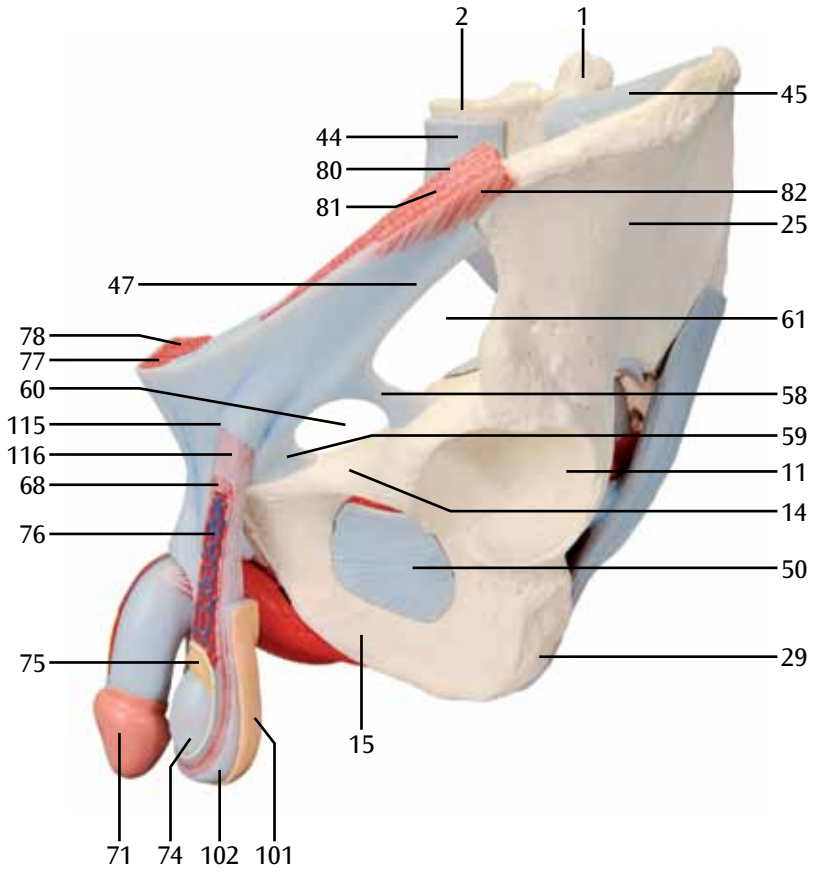


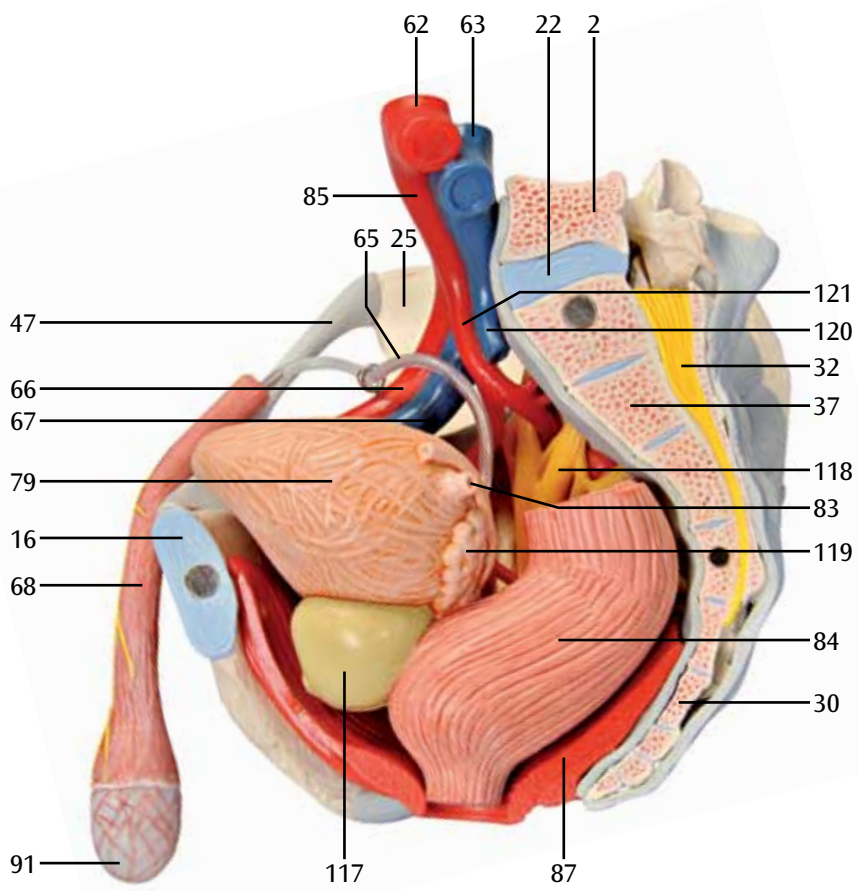


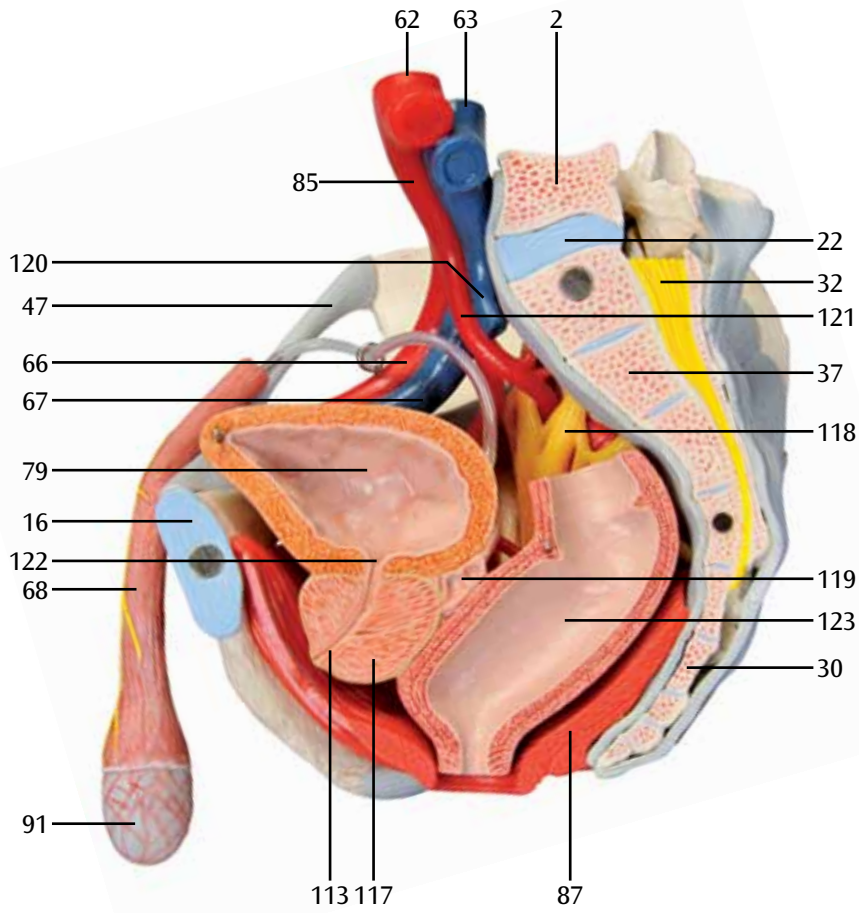


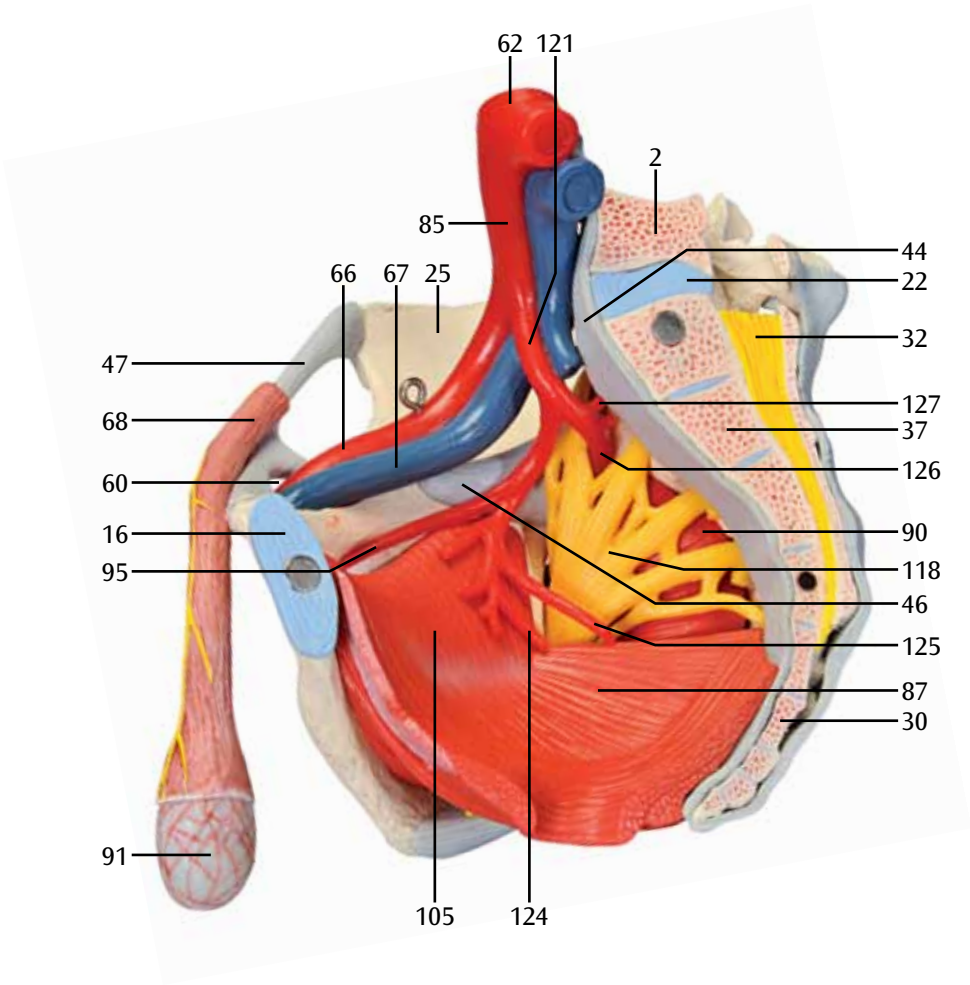














3B SCIENTIFIC® PRODUCTS

3B Scientific GmbH

Rudorffweg 8 • 21031 Hamburg • Germany
Tel.: + 49-40-73966-0 • Fax: + 49-40-73966-100
www.3bscientific.com • 3b@3bscientific.com

© Copyright 2012 for instruction manual and design of product:
3B Scientific GmbH, Germany